

Monografía:

USO DE TOXINA BOTULÍNICA EN TERCIO SUPERIOR DE LA CARA

Autora:

DRA IRMA LOPRESTI

MEDICA CIRUJANA

ESPECIALISTA EN OTORRINOLARINGOLOGIA

AÑO 2011

INDICE

RESUMEN

INTRODUCCION

OBJETIVO

DESARROLLO

- Factores de envejecimiento Envejecimiento Facial

- Anatomía del Envejecimiento Toxina Botulínica

- Modo de Acción

- Uso

- Indicaciones

- Complicaciones

Abordaje de Áreas Específicas

CONCLUSIONES

BIBLIOGRAFIA

USO DE TOXINA BOTULINICA EN TERCIO SUPERIOR DE LA CARA

RESUMEN

En la actualidad la Toxina Botulínica (TB) es parte importante en los tratamientos médicos-estéticos de la cara. Este trabajo hace una aproximación didáctica, con fines prácticos formativos, sobre el manejo de la TB para el rejuvenecimiento facial en el ejercicio de la cirugía estética. Entender la anatomía del envejecimiento es clave para manejar de forma integral de la TB junto con otras técnicas de la especialidad destinadas a combatir el envejecimiento. Resumimos los conocimientos actuales sobre el empleo de las inyecciones de TB en el tercio superior de la cara.

ABSTRACT

Currently, Botulinum Toxin (BT) plays an important role in aesthetic medical treatments of the face. This paper provides a didactical approach for practical training purpose, concerning the use of BT for facial rejuvenation when practising Aesthetic Medicine. It is essential to understand the anatomy of ageing in order to integrate BT in combination with other techniques of the speciality employed to combat ageing by considering it as a whole. This paper resumes the current knowledge about the use of BT injections in the upper third of the face

Palabra Clave- Keywords: Envejecimiento Facial- Rejuvenecimiento Facial- Toxina Botulínica- Facial Ageing- Facial Antiaging -Botulinum Toxin

INTRODUCCION

Desde que se iniciara la utilización del veneno más potente, existente en la naturaleza, paradójicamente, para el tratamiento de patologías derivadas del mecanismo implícito en la contractilidad muscular, su mecanismo de acción ha sido ampliamente estudiado, así como los efectos colaterales de su actividad propia, cual es el bloqueo en la salida de acetilcolina, mediador indispensable y responsable de la trasmisión del impulso nervioso.

La Toxina Botulínica ha incrementado su uso en forma exponencial en los últimos 5 años. Esto indudablemente se ha producido por la facilidad para su uso, la cantidad de indicaciones para lo que es útil y la baja incidencia de efectos secundarios.

Haciendo un repaso histórico podemos ver que su uso médico es reciente; siendo identificada en 1897 como la causa de parálisis muscular tras la ingesta de alimentos envenenados.

A través de experimento con animales y un estudio biológico molecular, se conocieron como funciona y cuáles son los efectos de la Toxina Botulínica. A mediados de los años 70 un oftalmólogo norteamericano, Alan Scott, realizaba estudios en busca de una sustancia que le permitiera relajar ciertos músculos en tratamiento en pacientes con estrabismo. Tras ensayos e investigación el éxito surgió de la mano de la Toxina Botulínica, cuyo éxito se fue extendiéndose a diferentes músculos y problemática. En 1987 Carruthers observa que en pacientes con blefaroespasma se produce, tras inyección de Toxina Botulínica Tipo A, la relajación de área glabelar. En 1990 publica sus resultados en las arrugas de la zona glábelar y las patas de gallo. En 1991, estos médicos informaron sus hallazgos iniciales con la aplicación de Toxina Botulínica A, con fines estéticos en reuniones de dermatología y oftalmología. Su primera publicación sobre este tema se realizó en 1992 y demostró la seguridad y la efectividad del tratamiento de las arrugas dinámicas de la glabella. Blitzer en 1993, publica sus resultados en musculatura frontal y platisma. En 1997 Jost WH publica sus trabajos en 100 casos de fisura anal, tratados de forma ambulatoria y en 1997 M. Nauman, publica sus resultados tras inyección de Toxina Botulínica en hipersalivación con hipersudoración facial por Síndrome de Freys o Síndrome Aurofacial. Bushara en 1996 y Nauman en 1998 publican su uso en hiperhidrosis focales en axilas, manos, pies. Por último en 2003, la Toxina Botulínica- A (RETOX - A) se aprobó para el tratamiento de las arrugas de la glabella.

OBJETIVO

El propósito de este trabajo es hacer una revisión sobre la eficacia del uso de Toxina Botulínica en el tratamiento de las arrugas del tercio superior de la cara, independiente de sexo, edad, o estado de la piel, para el rejuvenecimiento facial, dentro de las técnicas que son propias de la Medicina Estética.

DESARROLLO

ENVEJECIMIENTO FACIAL

Por ser parte de la anatomía más expuesta al sol, no cabe duda que la acción perniciosa de los rayos ultravioletas será un factor que influirá negativamente en el envejecimiento de la cara. A nivel bioquímico provoca exceso de radicales libres, y con ello la aparición de manchas prematuras o queratosis actínica entre otras posibles neoplasias.

El tabaquismo, de manera especial, también contribuye al aumento de radicales libres y la disminución de riego sanguíneo, actuando contra la piel.

Las mejillas hundidas y caídas son características de la edad avanzada. Los músculos de la cara se insertan en la piel. Su contracción reiterada a lo largo de los años favorece la aparición de las arrugas hiperdinámicas. En la piel joven las arrugas que aparecen con la contracción se recuperan, sin dejar

señales al relajarse el musculo. A medida que la edad avanza mas el resto de los factores ya expuestos, hace que las arrugas sean notables aun en reposo.

La pérdida de la grasa subcutánea, la menor actividad fibroblástica y la disminución de las fibras de sostén de la dermis, se une la acción gravitatoria, aumenta la flacidez y la caída de los tejidos blandos del rostro. A esto le debemos sumar la reabsorción de tejido óseo y cambios en los cartílagos, nariz y orejas, que descienden con un vector vertical.

FACTORES DE ENVEJECIMIENTO

-EXPOSICION SOLAR

-TABAQUISMO

**-AUSENCIA DE GRASA
SUBCUTÁNEA**

MÚSCULOS DE LA EXPRESION: ARRUGAS HIPERDINÁMICAS

-GRAVEDAD

**-REMODELACIÓN ÓSEA Y
CARTILAGINOSA**

-GENÉTICA

ANATOMIA DEL ENVEJECIMIENTO

Considerar en el paciente tres tercios en la anatomía estética de la cara. La aplicación de inyecciones de TB queda supeditada al criterio personal del médico, que debe basarse en un conocimiento exhaustivo de la anatomía facial, en la adecuada preparación y uso de las inyecciones de TB y en su amplia experiencia.

Respecto a la anatomía dinámica de la cara en el tercio superior de la cara, hay que tener en cuenta que la interacción de los músculos frontal, corrugadores y procerus , dependiendo de la disposición anatómica de los fascículos de fibras en los diferentes músculos, da lugar a un buen número de estados emocionales:

- Cuando la frente se levanta, con predominio del frontal medial sobre procerus y corrugadores; significa: expectación, curiosidad, ilusión, burla.
- El equilibrio entre frontal como elevador y los músculos depresores, procerus y corrugadores, transmite: amistad, serenidad, obstinación.
- Los corrugadores y procerus predominan sobre el frontal y la frente se deprime en su porción central, expresan: preocupación, enfado, cansancio o desconcierto.
- Si la acción de las fibras laterales del frontal es predominante sobre la porción externa del orbicular, traduce: sorpresa, felicidad, aprobación o entusiasmo.

-Si prevalece la actuación de las fibras externas del orbicular sobre las fibras laterales del musculo frontal, comunica: ansiedad, tristeza, desaprobación, cansancio y hastío.

-Afirmar que las arrugas hiperdinámicas son perpendiculares al vector de tensión muscular no siempre es cierto. En las personas envejecidas, con lesiones actínicas, se forman arrugas verticales de la frente (arrugas del sueño), paralelas a las fibras musculares del frontal.

La posición de las cejas es importante, porque en el tratamiento con Toxina Botulínica de las arrugas frontales, en un varón, se puede aceptar un leve descenso de la implantación de las cejas, lo contrario que sucedería en la mujer.

-Varones; la ceja se dispone en o sobre el reborde supraorbitario, con arco muy leve o casi horizontal.

-Mujeres; la ceja está por encima del arco supraorbitario, más elevada en la parte lateral que la medial.

-Ptosis de la ceja; aquí se combinan la gravedad, la atrofia grasa, alteraciones de la piel, ladisminución de hueso y la inserciones más débiles de la fascia en la zona lateral, donde la ptosis es mayor.

-Patas de gallo; tiene su origen en la contracción reiterada de la porción externa del orbicular, lo que unido a la perdida de la elasticidad cutánea de la piel de la zona, hace que queden marcadas en reposo.

TOXINA BOTULINICA

La Toxina se presenta en 8 formas inmunológicas: A,B ,C1, C2, D, E,F, G considerándose la más potente la de tipo A. Aunque la B y la F tienen prácticamente la misma eficacia, se usa habitualmente la Tipo A. Estando las otras en estudio para su uso alternativo.

La toxina botulínica TIPO A es un producto biológico y su producción se realizan bajo condiciones científicas muy controladas. Por ser el inicio activo precisamente un derivado de una bacteria (*CLOSTRIDIUM BOTULINUM*), son derivados de bacterias, no revisten peligro para el ser humano, gracias a cuidadoso proceso de elaboración purificación y dosificación del producto en su uso como medicamento. Es importante destacar que esta sustancia, se utiliza en otras especialidades como neurología, oftalmología desde hace mas de 10 años.

Su mecanismo de acción consiste en la inhibición de la producción de acetilcolina por los terminales nerviosos, provocando una parálisis del musculo inervado, al paralizarse la producción pre sináptica en los terminales nerviosos.

La parálisis muscular empieza a ser evidente entre 2 y 4 días después de la inyección de Toxina Botulínica, tiempo necesario para que se produzca el agotamiento de las reservas de acetilcolina de los botones pre sinápticos.

La potencia de la Toxina Botulínica se mide por unidades.

MODO DE ACCION DE LA TOXINA BOTULINICA

Luego de la inyección de toxina botulínica, la toxina se une a la terminal nerviosa, luego para un proceso de internalización, la misma ingresa al interior de la célula, allí la toxina que está formada por dos cadenas proteicas, ejerce su efecto proteolítico (ruptura de proteínas), que produce el clivaje (recorte), de péptidos necesarios para la liberación de neurotransmisores. La molécula de Toxina Botulínica es una estructura de 150 kDa (kiloDaltons), compuesta por una cadena pesada de 100 kDa y otra ligera de 50 kDa, unidas ambas por un puente disulfuro y asociada a un átomo de Zn.

La cadena pesada contiene el terminal C, responsable de la alta afinidad por la membrana pre sináptica. Cuando se fija, se internaliza la Toxina Botulínica por endocitosis. La cadena ligera cataliza la escisión de la SNAP-25 (proteína asociada al sinaptosoma), proteína de 25 kDa del complejo SNARE (Soluble NSF Attachment Receptor, receptores de proteínas del factor N- etilmaleimida soluble). El complejo de fusión sináptico se inactiva y no se produce la liberación de acetilcolina.

La debilidad muscular empieza a los 2-4 días, siendo máxima al cabo de 7-10 días y se prolonga durante 2-5 meses (excepcionalmente su acción relajante puede superar los 6 meses).

USOS DE LA TOXINA BOTULINICA

- Enfermedades que cursan con contracción muscular exagerada.
- Enfermedades donde existe aumento de la secreción de saliva (sialorrea) o sudoración (hiperhidrosis).
- En ciertos trastornos del movimiento (mioclonía del velo del paladar, temblores)
- Tratamiento de las arrugas y la flaccidez facial, Corrección de secuelas faciales (hemiparesias).

USOS EN MEDICINA ESTETICA

La Toxina Botulínica es el único tratamiento que actúa sobre la causa y no solo sobre las consecuencias de problema. La Toxina actúa relajando los músculos que producen las arrugas que se forman por la gesticulación o con la expresión de las emociones, como por ejemplo al enojarnos se marcan las líneas verticales del entrecejo. La Toxina Botulínica se aplica en ojos parpados, cola de ceja, frente, entre cejo, cuello, arrugas peribucales. Cada vez son mayores los resultados en los tratamientos de cicatrices faciales de todo tipo, pero especialmente para corregir la imperfecciones y secuelas que dejan las cirugías o tratamientos mal realizados.

TOXINAS BOTULINICAS DISPONIBLES EN LA ACTUALIDAD

En la actualidad, la única marca de Toxina Botulínica- A, aprobada por la FDA es RETOX - A. Hay otras marcas disponibles en otras partes del mundo, algunas de las cuales se evalúan en este momento en los Estados Unidos. Existe diferencia de nombre e indicaciones, según se trate de Toxina Botulínica para uso clínico, neurológico, oftalmológico o con fines estéticos.

RETOX - A

DYSPO

XEOMIN

NEURONOX

REFINEX

NEUROBLOC/MIOBLOC

Retox - A , se fabrica y se distribuye en forma liofilizada; luego el polvo se reconstituye con solución fisiológica. El fabricante recomienda reconstituirlo con solución fisiológica sin conservante, la sustitución por solución fisiológica con conservante podría reducir las molestias sin alterar la eficacia del producto.

Una vez reconstituida, se sugiere mantener la TB-A en la heladera a una temperatura de entre 2°C y 8°C.

Los médicos experimentados cuentan con distintas técnicas de reconstitución de TB-A. La mayoría de ellos diluye cada frasco de 100 unidades con 1 mL a 4 mL de solución fisiológica. El empleo de un volumen mayor de diluyente produce una solución más diluida, con mayores probabilidades de difusión. Las soluciones más concentradas (con 1mL a 2,5mL por frasco) podrían ser más útiles para tratar músculos individuales más pequeños, que se identifican con facilidad, como los corrugadores.

La gran variedad de técnicas de reconstitución empleadas por los aplicadores con experiencia también se observa en relación con las agujas utilizadas por los mismos médicos. Algunos prefieren usar una aguja 32G, porque creen que a menor tamaño son menos las molestias y la posibilidad de traumatizar un vaso pequeño. Otros utilizan 30G, porque creen que son más afiladas que las otras. Un tercer grupo propone la combinación integrada de aguja y jeringa de Becton-Dickinson, porque las aguja 31G que vienen en este equipo tienen un eje más corto, que determina una menor pérdida de producto en la aguja.

INDICACIONES

En la actualidad el tratamiento de las arrugas en la glabella sigue siendo la única indicación estética aprobada por la FDA para el Retox - A . Sin embargo, igual que con otros fármacos, en la práctica se emplean cada vez en mas áreas aun no aprobadas. En relación con las indicaciones medicas, las inyecciones de TB-A benefician a algunos pacientes con cefaleas, espasticidad, disfonías, tortícolis, espasmo hemifacial, blefaroespasmo, Síndrome de Meige, disfonía espástica, Síndrome de Frey, calambre del escritor, temblores, disfunción vesical, hiperhidrosis focal , donde solo se aprobó para el tratamiento de esta entidad en la axila.

CONTRAINDICACIONES

Las contraindicaciones del tratamiento con TB-A son el embarazo, la lactancia y las enfermedades neuromusculares como la miastenia grave, el Síndrome de Eaton- Lambert o la esclerosis lateral amiotrófica (enfermedad de Lou Gehrig), Infecciones como impétigo en la zona de la inyección; Tratamiento con fármacos que pueda potenciar el efecto de TB (aminoglucósidos, sulfato de magnesio o quinina); Los pacientes alérgicos a la albumina o algún ingrediente de la formula de TB-A, también deben evitar el tratamiento. Desaconsejable el uso en paciente con expectativas poco reales, o psicológicamente inestables.

ABORDAJE DE AREAS ESPECÍFICAS

GLABELA

ANATOMIA DE LA GLABELA

Su anatomía se comprende mejor si se analizan imágenes de los músculos por separado y si se considera que el área de la glabella funciona como un complejo de músculos interrelacionados. La anatomía relevante de la ceja se debe dividir en dos sectores: el medial y el lateral. La porción medial abarca el músculo depresor superciliar, el prócer, el corrugador superciliar y el frontal. La anatomía lateral de la ceja comprende la porción lateral de los músculos orbicular de los ojos y frontal, y se describirá más adelante en la sección sobre la región periorbitaria.

El depresor superciliar se origina sobre el puente nasal y se inserta en la piel de la parte media de la ceja. Este músculo desplaza las porciones media y medial de la ceja en direcciones inferior y medial. Los corrugadores también desplazan las porciones media y medial de la ceja en las mismas direcciones. Los músculos corrugadores se originan en el hueso nasal y se insertan en la piel de la ceja por encima de la pupila. Por variaciones anatómicas, el sitio de inserción puede ser más lateral en algunas personas que en otras. Estas variaciones son responsables del movimiento de la ceja incluso después del tratamiento de la glabella con dosis apropiadas. Además de estos dos músculos, el tercero que forma el complejo medial de la ceja es el músculo prócer. Los dos músculos antes mencionados forman arrugas verticales al desplazar la piel en dirección medial, el prócer forma arrugas horizontales al desplazar la piel en dirección inferior. Este músculo se origina sobre el puente nasal y se inserta en la piel de la parte media de la glabella, justo sobre ella. Cuando estos músculos se contraen, forman arrugas perpendiculares a la dirección en la que actúan. El músculo frontal se opone a estos músculos depresores de la ceja, ya que la eleva. El frontal puede ser una lámina delgada que cubre toda la frente, o podría estar compuesto por dos músculos (en forma de V), separados por una delgada fascia en la parte media de la frente. Como los músculos corrugador y depresor superciliar actúan como depresores de la porción medial de la ceja, el tratamiento de TB-A eleva ese área y logra un resultado estético beneficioso.

Debido a la proximidad del músculo frontal, el tratamiento de la glabella se puede asociar a con cierto grado de difusión hacia alguna de las fibras inferiores centrales, provocando relajación de de las regiones inferior y medial del músculo frontal. Si se produce una difusión mayor hacia el frontal, la elevación de la porción medial de la ceja se puede neutralizar por el debilitamiento de la función elevadora de la ceja del músculo frontal. La debilidad de las fibras inferomediales del músculo frontal, puede generar hiperactividad compensadora de las fibras superiores y laterales, lo que aumenta el tono muscular, generando elevación lateral de la ceja.

TECNICAS DE INYECCION EN LA GLABELA

Los especialistas emplean variaciones en la técnica para abordar el complejo medial de la ceja. Muchos expertos inyectan entre 20 y 30 unidades de Retox - A ,. Distribuidas en 5 sitios. Otros tratan esta área con 3 inyecciones y permiten que la difusión del compuesto trate las áreas adyacentes. Las diferencias en la masa muscular determina la cantidad de toxina necesaria para relajar el complejo de la glabella, por lo que en realidad cada paciente se debe tratar de acuerdo con su anatomía específica. Pacientes con músculos hipertróficos en esta área, requieren dosis más altas de la toxina y los hombres podrían necesitar más unidades que las mujeres.

El patrón empleado con mayor frecuencia en la glabella consiste en la aplicación de diferentes dosis con la técnica de cinco inyecciones: una en el prócer, una a cada lado de la porción medial de los músculos corrugadores y una a cada lado de la porción lateral de los corrugadores. En esta última, se debe tener precaución de aplicar la inyección, por lo menos 1 cm por encima del borde orbitario, para evitar la difusión hacia el musculo elevador del párpado superior subyacente, que puede ocasionar ptosis palpebral.

La dosis para el “reclutamiento medial.” prominente del musculo orbicular de los ojos a lo largo del eje vertical de la línea pupilar media, requiere el agregado de 2-3 unidades de Retox - A , 1,5 cm por encima del borde óseo supraorbitario. Se debe evitar la inyección forzada en esta área, porque aumenta riesgo de difusión, hematoma y cefalea.

Cuando se evalúan los sitios apropiados para aplicar las inyecciones se debe observar la longitud y la dirección del corrugador durante el ceño. Si se toman los corrugadores entre el pulgar y el índice, se puede aislar durante la aplicación. Se debe recordar que si se respetan las distribuciones de las inyecciones estándar o establecidas, algunos pacientes pueden experimentar una tracción medial significativa en la línea pupilar media debido al reclutamiento de la porción lateral del corrugador y a veces el orbicular de los ojos, lo que se puede tratar mediante la aplicación de algunas unidades adicionales de la toxina.

FRENTE

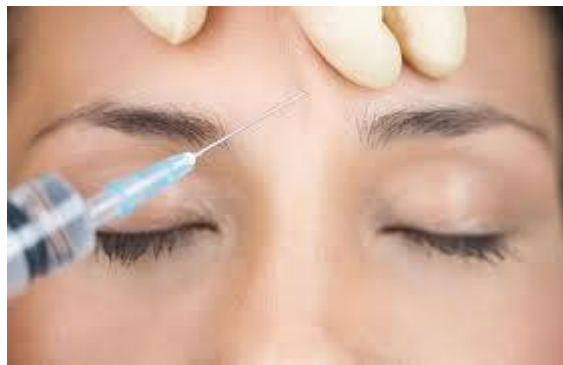ANATOMÍA DE LOS MÚSCULOS

El músculo frontal es muy variable de un individuo a otro, pero en general se considera que posee forma de V o bien constituye una banda uniforme. La orientación de las fibras de este musculo le permite actuar como elevador de las cejas. La interacción entre el músculo frontal y los músculos de la porción mediales y lateral de la ceja, permitiendo al médico hábil adaptar su técnica a los objetivos y la anatomía del paciente. La contracción del musculo frontal eleva la ceja y forma arrugas transversales que atraviesan la frente. Para evaluar la función del frontal, se le debe solicitar al paciente que eleve sus cejas lo máximo posible.

La parte superior del musculo frontal forma una estructura continua con la aponeurosis epicraneana. En la parte inferior, el frontal se inserta en la piel de la ceja. El borde lateral del musculo frontal, constituye la línea de fusión temporal. Este plano de fusión forma el límite entre los huesos frontal y temporal y se palpa con facilidad en la mayoría de las personas. La tracción inferior producida por la porción lateral del orbicular contrarresta la tracción hacia arriba, generada por el frontal. Comprende la interacción entre estos dos grupos de músculos opuestos es fundamental para elevar la ceja con TB-A.

TÉCNICAS DE LA INYECCIÓN PARA LA FRENTE

La técnica de la inyección para el musculo frontal depende de la anatomía, el sexo y los objetivos individuales del paciente tratado. El propósito de algunos pacientes es eliminar por completo las arrugas. Se debe evitar la eliminación total de las arrugas debido a que, podría aumentar la longitud de la frente y se neutralizaría la contracción basal del frontal necesaria para la elevación de la ceja y para evitar la redundancia de la piel.



La conservación del arco de la ceja en las mujeres requiere una técnica de inyección diferente de la empleada en el hombre con cejas horizontales. En la mujer se deben evitar las inyecciones cerca del plano de fusión temporal para permitir cierta tracción superior residual por parte del frontal, con conservación de cierta inclinación de la parte lateral de la ceja. En los hombres, la inyección de una pequeña cantidad de TB-A en la porción lateral de la frente sirve para lograr una ceja horizontal. No se suele inyectar toxina en el componente depresor de la porción superolateral del orbicular de los ojos, porque en ellos ese musculo también contribuye a la elevación de la porción lateral de la ceja. En la frente de mujeres mayores se deben evitar las inyecciones en las arrugas horizontales profundas que se encuentran por encima de la parte lateral de la ceja, porque estos músculos elevan la ceja y compensan la piel redundante en la porción lateral de la ceja y el parpado. La inhibición de la actividad muscular en esta área, genera una ceja pesada, que podría requerir una suspensión “manual” para aplicar maquillaje. En todos los tratamientos de la frente se prefiere una técnica de inyección superficial para evitar las molestias asociadas con la perforación del periostio. Después de la inyección, la compresión delicada de los habones dejados en los sitios de inyección podría facilitar cierta difusión leve, hacia el musculo frontal que es más grande.

Cuando se aplican inyecciones en una mujer más joven (25-40 años) con mínima laxitud de la piel, se deben colocar varias inyecciones en el frontal en un patrón de entre 5 y 9 inyecciones. Cuando se tratan mujeres con frente larga y ancha, se deben ajustar la dosis en función de las diferencias anatómicas individuales. Los pacientes con frentes largas se podrían beneficiar con una segunda hilera de inyecciones por encima de la primera. Las frentes más anchas requieren inyecciones más laterales para cubrirlas. A veces la incapacidad de extender las inyecciones en dirección lateral puede determinar que las cejas queden con la forma de las del "señor Spock" debido a la ausencia de tratamiento en la porción lateral del músculo frontal.

En la mayoría de las mujeres las inyecciones deben aplicarse a una distancia medial de 1,5 cm de la línea de fusión temporal. Las inyecciones mediales se deben ubicar a 3- 3,5 cm por encima de la ceja. Es probable que la dilución de Retox - A con 1 o 2 cm reduzca el riesgo de dispersión hacia áreas del músculo que no se desea tratar.

La aplicación de inyecciones en la glabella se puede llevar a cabo junto con el tratamiento del frontal. En forma alternativa, los aplicadores pueden tratar la glabella en primer lugar e indicarles a los pacientes que regresen dos semanas después, lo que a menudo permite reducir las dosis totales empleadas en la frente (debido a la diseminación desde el complejo de la glabella hacia algunas de las fibras inferiores y mediales del frontal). El señalamiento de los músculos durante los movimientos antes del tratamiento permite que el médico evite las inyecciones demasiado inferiores. Las dosis promedio típicas para los tratamientos del músculo frontal oscilan entre 10 y 18 unidades de Retox - A, (dosis totales menores que en épocas anteriores, a fin de conservar un aspecto más natural). El tratamiento del frontal en el hombre requiere de 20-40 unidades de Retox - A.

ARRUGAS PERIORBITARIAS E INFRAORBITARIAS

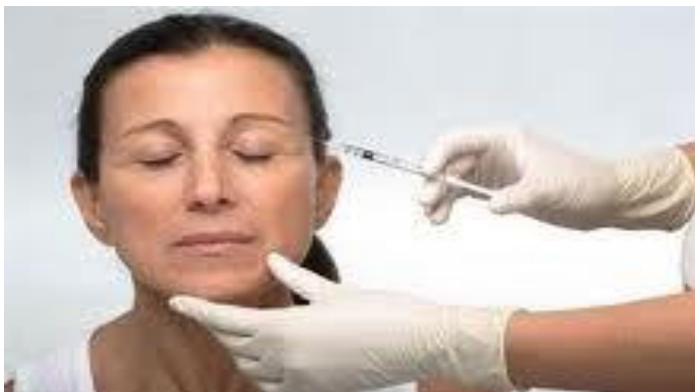ANATOMÍA DEL ÁREA PERIORBITARIA Y LOS PÁRPADOS

Hay variaciones en las arrugas periorbitarias "patas de gallo". El músculo principal que actúa en el área orbitaria lateral es el orbicular de los ojos, una banda delgada que rodea el ojo en forma de esfínter y contrae la piel. Como es un músculo circular, sus acciones son diferentes en áreas específicas (según la dirección de las fibras en cada segmento del músculo). Por ejemplo, las porciones del orbicular inferiores a la parte lateral de la ceja, actúa como depresor de la ceja. Las porciones superiores y laterales a la pupila podrían potenciar la tracción medial y también el ceño. A veces esta porción podría ser responsable de la capacidad de los pacientes de fruncir el entrecejo después de un tratamiento adecuado de la región de la glabella (el denominado reclutamiento medial, que a veces se identifican una vez que los pacientes se sometieron a múltiples tratamientos en dicha área y los músculos adyacentes tienden a cumplir la función previa de la porción lateral del músculo corrugador). El componente pretarsal de este músculo es importante para mantener la forma del ojo. El tratamiento de un orbicular pretarsal engrosado o hiperfuncionante no solo puede aplanar una banda muscular prominente debajo del ojo, sino que además puede cambiar la forma almendrada de un ojo, a una forma más redondeada. En estos pacientes con una banda muscular orbicular pretarsal prominente

debajo del ojo, se puede inyecta dosis bajas (1 a 2 unidades para cada área suborbitaria) para aplanar esta protrusión muscular (aunque por desgracia se conserva la piel arrugada en esta área). Este tratamiento se debe reservar para los pacientes con mínima laxitud en el párpado inferior (que puede confirmarse con una prueba del chasquido). La inyección de dosis más elevadas en este sitio aumenta el riesgo de formación de “festones de grasa” en el músculo atrófico.

TÉCNICA DE LA INYECCIÓN PARA LAS ÁREAS PERIORBITARIAS

La indicación más popular para la inyección en el musculo orbicular es la prevención y el tratamiento de las arrugas en el canto lateral (que se denomina arrugas periorbitarias o patas de gallo). El tratamiento de estas arrugas satisface bastante a los pacientes y es simple desde el punto de vista técnico. Se aplican tres o cuatro inyecciones para distribuir entre 8 y 15 unidades de Retox - A a cada lado. Las inyecciones se deben aplicar por lo menos 1 cm laterales al borde orbitario para evitar la difusión no intencional en los músculos oculares (que podrían producir diplopía). Como el músculo orbicular es bastante superficial, se debe crear un habón sobre elevado después de la inyección. Debajo de esta área se debe tener la precaución de no extenderse demasiado cerca del arco cigomático para tratar todas las arrugas, porque la toxina podría difundirse hacia los músculos cigomáticos mayores y menores (y comprometer la elevación de los ángulos de la boca y los labios).



Una de las inyecciones más interesantes y desafiante desde el punto de vista técnico es utilizada para la elevación química, No quirúrgica de la porción lateral de la ceja. Este tratamiento requiere la inyección de entre 3 y 6 unidades de Retox - A , en la porción del orbicular que descende la porción lateral de la ceja. Cuando se realiza este tratamiento junto con la aplicación de inyecciones en la parte medial del frontal, se puede lograr una elevación todavía más significativa de la porción lateral de la ceja.

ELEVACIÓN LATERAL DE LA CEJA

Una de las características de la ceja femenina joven es su elevación lateral, que tiende a producir un aspecto más alerta con los ojos abiertos. Con el paso de los años la porción lateral de la ceja

desciende, el aspecto de apertura amplia de los ojos se reemplaza por una apariencia cansada. La aplicación de inyecciones precisas en las porciones superior y lateral del orbicular de los ojos restablece el arco más juvenil en muchas cejas. La localización correcta de la inyección es fundamental y requiere que el paciente guíe la aplicación de la inyección a cada lado, elevando las cejas para hallar el plano de fusión temporal (donde finaliza la porción lateral del músculo frontal). A continuación el paciente debe cerrar sus ojos con fuerza para que el médico pueda señalar el sitio donde el orbicular de los ojos ejerce la tracción máxima sobre la parte lateral de las cejas y desplazarlas en dirección medial e inferior. El médico debe inyectar entre 4-6 unidades justo debajo del sitio donde se observa la máxima tracción, asegurándose de que este sitio esté por lo menos a 1,5cm (lateral e inferior) del área de fusión temporal.

En ciertos casos esta técnica puede elevar la parte lateral de la ceja entre 2 y 3 mm. En casos de redundancia más significativa de la piel del párpado y la ceja, se pueden inyectar pequeños volúmenes de sustancia de relleno, en la porción lateral de la ceja, que también sirve para rellenar parte de la piel redundante.

La terapia combinada de TB-A y sustancias de relleno también puede aumentar la duración de la respuesta en esta área, tal como se documenta para el tratamiento de la glabella.

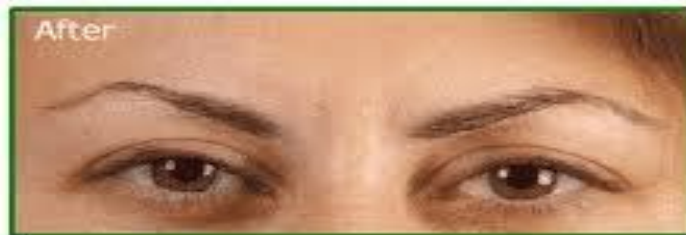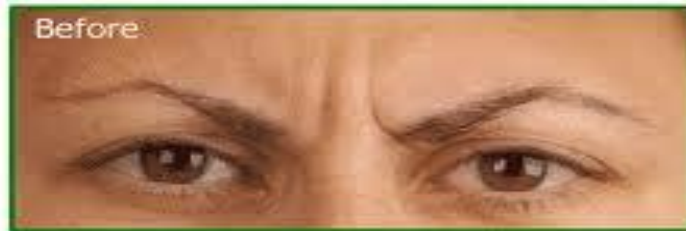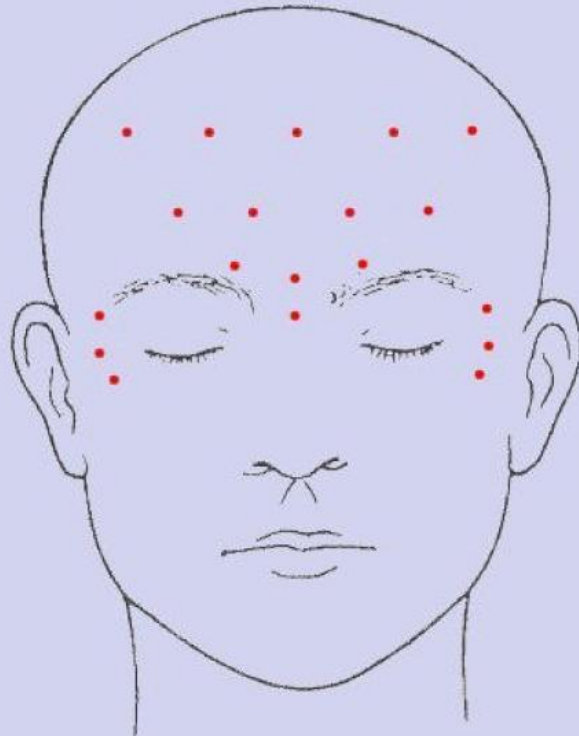
ARRUGAS DEL DORSO DE LA NARIZ

ANATOMIA INYECCION

El músculo nasal superior es responsable de la formación de “arrugas en el dorso de la nariz”, que se extiende en sentido horizontal hacia el canto medial. Estas arrugas pueden formar un contraste muy marcado con el área de la glabella lisa tratada con TB-A y en consecuencia, se puede considerar un signo de que una persona se sometió a un tratamiento con TB-A en la glabella y arrugas periorbitarias.

Se debe considerar la aplicación de inyecciones en el músculo nasal combinadas con el tratamiento de la glabella. Este músculo se puede aislar para aplicar la inyección si se le solicita al paciente que “frunza” la nariz. Se aplican entre 3 y 5 unidades de Retox - A superficiales en el músculo nasal, en la porción proximal de cada pared nasal medial. La inserción de la aguja debe ser superficial y es importante evitar las inyecciones en el periostio. También se debe tener cuidado de evitar el desplazamiento lateral de las inyecciones en este sitio, porque se puede afectar el elevador del labio superior y de ala de la nariz, con elongación o redundancia del labio superior. Para completar el tratamiento estético, lo ideal es tratar el prócer con 5-7 unidades de Retox - A.

PUNTOS DE INYECCIÓN PARA EL TRATAMIENTO



COMPLICACIONES

Las complicaciones no deberían aparecer si se es cuidadoso a la hora de efectuar las inyecciones y se selecciona bien el paciente.

Las expectativas irreales de resultados, en esta como en otras técnicas, pueden provocar complicaciones para el paciente y el médico.

Efectos adversos pasajeros suelen deberse a una mala técnica:

-Inflamación, poco habitual.

-Equimosis, por inyecciones muy profundas o equivocada elección de los puntos de inyección al lado de vasos importantes.

-Cefaleas; raras.

-Lagrimeo persistente; raro. Se debería a la inyección en puntos especialmente dolorosos, como los situados por encima de la ceja en la línea media pupilar, que coincidiría con ramas del N. Supraorbitario.

-Diploía, por difusión de TB a los músculos propios del movimiento de los ojos.

-Ptosis de Ceja; mala técnica e inyección superficial en el tratamiento del complejo glabellar, que afectaría al frontal, provocando el descenso de la ceja.

-Ptosis de parpado superior; por difusión de TB al elevador del parpado superior a través del tabique orbitario. Habitualmente por mala técnica. Tratamiento de elección APRACLONIDINA. Se instila en fondo de saco conjuntival superior 1-2 gotas 3 veces al día, hasta su resolución, puede tardar de 2-12 semanas.

-Elevación excesiva de la cola de la ceja, por inyectar más cantidad de TB en parte superoexterna del orbicular o por no tratar de modo adecuado la región del frontal. Corregir, empleando 1-2 U de Retox - A por encima de la cola de la ceja.

CONCLUSIONES

La correcta aplicación de TB, produce grandes satisfacciones a pacientes y médicos. Con las inyecciones de Toxina Botulínicas; todos los tratamientos realizados han tenido hasta la fecha buenos o muy buenos resultados y apenas efectos secundarios, que se resuelven por lo general sin secuelas de ningún tipo. Si existe la adecuada formación de la técnica, pocos productos de los que actualmente se manejan en estética, tienen un comportamiento tan claramente predecible como la Toxina Botulínica.

Es fundamental entender las expectativas de nuestros pacientes, conocer bien sus expresiones en reposo y movimiento, siendo nuestra meta el equilibrio y la armonía facial.

La parálisis siempre es excesiva. Un rostro incapaz de expresar emociones NO es sinónimo de belleza y belleza es lo que en definitiva buscan los pacientes.

Nosotros como médicos debemos contribuir al buen arte de la medicina.

Por otro lado la aparición de nuevas Toxinas Botulínicas autorizada para su uso en estética, nos obliga como médicos o actualizar nuestros conocimientos sobre el uso y aplicación de las mismas, estudiando sus diferencias farmacológicas y clínicas de forma eficaz en nuestros pacientes.

Bibliografía

1. **Glogau RG:** "Evaluation of the aging face". In: Kaminer MS, Dover JS, Arndt KA (Eds) Atlas of cosmetic surgery. WB Saunders, Philadelphia, 2002, Pp: 29-33.
2. **Glogau RG:** "Systematic evaluation of the aging face". In: Bologna JL, Jorizzo JL, Rapini RP (Eds) Dermatology. Mosby, London, 2003, Pp: 2257-2360.
3. **Flores M, Trelles MA:** "La técnica "Face-up": Lifting facial mini-invasivo con hilos tensores". Cir.plást. iberolatinoam. 2008, 34 (1): 27-39.
4. **Ley 29/2006** de 26 de julio de 2006. Agencia Española de Medicamentos y Productos Sanitarios.
5. **Circular 2/2010** de 10 de marzo de 2010. Agencia Española de Medicamentos y Productos Sanitarios.
6. **Kweon DH, Kim CS, Shin YK:** "Regulation of the neural SNARE assembly by the membrane". Natural Structural Biology 2003. 10 (6): 440.
7. **Klein AW:** "Dilution and storage of Botulinum Toxin". Dermatologic Surgery 1998, 11 (24): 1179.
8. **Alan M, Dover JS, Arndt KA:** "Pain associated with injection of Botulinum toxin A exotoxin reconstituted using isotonic sodium chloride with or without preservative: a double-blind, randomized controlled trial. Archives of Dermatology, 2002, 138 (4): 510.
9. **Hexsel D, De Almeida T, Rutowitsch M, et al.:** "Multicenter, double-blind study of the efficacy of injections with Botulinum toxin type A reconstituted up to six consecutive weeks before application". Dermatological Surgery 2003, 29: 523.
10. **Gelbrich G. et al.:** "Biological activity of two botulinum toxin type A complexes (Dysport® and Retox - A ®) in volunteers A double-blind, randomized, dose-ranging study". J Neurol 2008, 255:1932.
11. **Carruthers J, Weiss RW, Narurkar V, Flynn TC:** "Intense pulsed light and Botulinum toxin type A for the aging face". Cosmetic Dermatology 2003, 16: 2.
12. **De Maio M, Ofenböck I, Narvaes C:** "Toxina botulínica: relación entre tipo de paciente y duración del efecto". Cir plást iberolatinoam 2008, 34(1):19.

13. **Ascher B, Zakine B, Kestemont P, et al.:** “A multicentre, randomized, double-blind, placebo-controlled study of efficacy and safety of three doses of botulinum toxin A in the treatment of glabellar lines”. *J Am Acad Dermatol* 2004, 51(2):223.
14. **Monheit G, Carruthers A, Brandt F, Rand R.:** “A randomized, double-blind, placebo-controlled study of botulinum toxin type A for the treatment of glabellar lines: determination of optimal dose”. *Dermatologic Surgery* 2007, 33(1): S 51.
15. **Carruthers A, Carruthers J, Cohen J.:**”A prospective, double-blind, randomized, parallel-group, dose-ranging study of Botulinum toxin type a in female subjects with horizontal forehead rhytides”. *Dermatologic Surgery* 2003, 29: 461.
16. **Klein AW.:** “Complications, adverse reactions, and insights with the use of botulinum toxin”. *Dermatological Surgery* 2003, 29: 549.